第100回 西日本脊椎研究会

ー 抄録集 ー

主題

「次の100回に向けて難渋症例に対峙する」

会　　期：令和６年 11月16日（土） 8:30～17:40

会　　場：**万国津梁館**
〒905-0026 沖縄県名護市喜瀬1792番地
TEL 0980-53-3155

当番世話人

教授 西田 康太郎

琉球大学大学院医学研究科 整形外科学講座

〒903-0215 沖縄県中頭部西原町字上原207番地
TEL：098-895-1174　FAX：098-895-1424

共催：西日本脊椎研究会
大正製薬株式会社

会場のご案内

ACCESS MAP

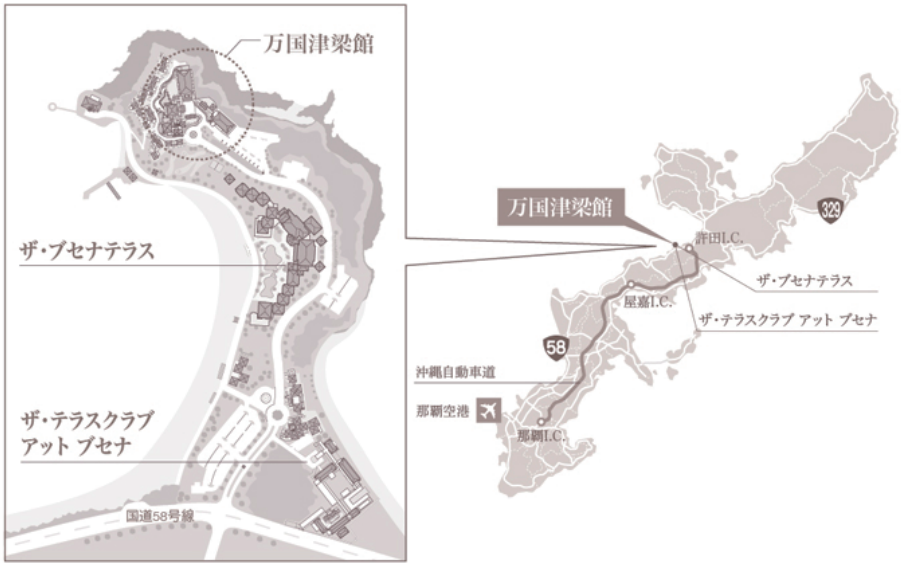

会場／万国津梁館

〒905-0026 沖縄県名護市喜瀬1792番地
TEL 0980-53-3155

バス

【那覇空港から】

- 空港リムジンバス（D・DE エリア）　ザ・ブセナテラス下車（所要時間約2時間）
  万国津梁館まで徒歩約3分
- 路線バス（系統番号 120 番）　ザ・ブセナリゾート前バス停下車（所要時間約2時間30分）
  万国津梁館まで徒歩約20分

■お問合せ先（空港リムジンバス）

沖縄バス株式会社
〒900-0021 沖縄県那覇市泉崎1-10-16
TEL：098-862-6737　FAX：098-862-6478

【那覇バスターミナルから】

- 路線バス（系統番号 20 番）　ザ・ブセナリゾート前バス停下車（所要時間2時間15分）
  万国津梁館まで徒歩約20分

タクシー

【那覇空港から】

距　　離	約75km
料　　金	16,000円前後（高速料金別途）
所 要 時 間	高速自動車道利用の場合（所要時間約 90 分）一般道のみ（所要時間約 120 分）

＜参加される皆様＞

- 参加受付は当日 7:50 から行います。
- 当日は参加費として 5,000 円を受付にて申し受けます。また、特別講演は日整会教育研修会 1 単位が認定されます。受講証の必要な方は、受講料 1,000 円を添えて受付でお申し込みください。
- 専門医必須分野は、［7］：脊椎・脊髄疾患［8］：神経・筋疾患（末梢神経麻痺を含む）、認定医単位（SS）：脊椎脊髄病のいずれかをお選びください。
- 日整会の単位取得方法が 2024 年 8 月から変更しております。会員 IC カードは使用できなくなり、日整会基幹システム JOINTS の利用が必要となりますので、日整会 HP の会員専用ページから QR コードを取得、ご提示頂くことになります。詳しくは日整会 HP をご確認ください。
- 昼食はお弁当を用意しております。
- 会場は全面的に禁煙となっておりますので、喫煙場所は受付でお問い合わせください。

＜演者の皆さまへ＞

- **口演時間 5 分・質疑応答 3 分、＊がついている演題は口演時間 4 分・質疑応答 2 分です。時間の厳守をお願いいたします。**

発表用データの作成

1. 研究会会場で使用するパソコンの OS およびアプリケーションは以下の通りです。
   windows11　PowerPoint2019
2. 発表用のデータは、USB メモリ保存の上、ご持参ください。
   なお、メディアを介したウイルス感染の事例もありますので、
   最新のウイルス駆除ソフトでチェックをお願いいたします。
3. アプリケーションは以下のもので作成してください。
   Windows 版 PowerPoint 2019
4. ファイル名は必ず「演題番号・演者名」としてください。
5. 画面の解像度は FHD（1920 × 1080）です。

投稿原稿

投稿原稿は、研究会投稿規定に沿ったものを研究会当日受付にご提出下さい。

＜世話人会のご案内＞

- 当日、11：55 ～ 12：35 にて開催いたします。

プログラム

当番世話人挨拶（8:30 ～ 8:35）

一般演題①【頚椎】（8:35 ～ 9:45）

座長：琉球大学　　金城　英雄 先生

*1）高齢 Morquio 症候群患者に発症した、歯突起骨による頚髄症の 1 例
香川大学医学部整形外科　　藤木　敬晃

*2）重度四肢麻痺を生じた高度脊柱管狭窄を伴う頚椎後縦靭帯骨化症の 1 例
山口大学大学院医学系研究科整形外科学　　田中　一成

*3）患者と術者の安全を考慮した頚椎後弯症に対する二期的手術
総合せき損センター　整形外科　　河野　　修

4）頚椎椎弓形成術後の 1 週以内における脊髄アライメントの変化
福岡大学医学部整形外科学教室　　柴田　達也

5）頚椎椎弓形成術後に再手術を要した 3 例
福岡山王病院　整形外科　　金山　博成

6）不安定性のない非骨傷性頚髄損傷に対する手術療法について
鳥取大学　整形外科　　三原　徳満

7）Down 症を伴う環軸関節不安定症の加療
―若年からの定期健診が重要である―
鹿児島大学　整形外科　　冨永　博之

8）当科における後頭骨頚椎後方固定術の検討
高松赤十字病院　整形外科　　富山　翔悟

9）当院における Chiari Ⅰ型奇形に対する大後頭孔減圧術の治療成績
岡山大学　整形外科　　魚谷　弘二

一般演題②【腰椎Ⅰ】（9:45 ～ 10:25）

座長：中部徳洲会病院　　山川　慶 先生

*10）治療に難渋した透析患者の腰椎変性すべり症

岩国市医療センター医師会病院　　池田　真圭

11）除圧術後再狭窄に対し TLIF を行った 5 症例の検討

成尾整形外科病院　　藤本　　徹

12）手術加療を要した腰椎椎間関節嚢腫の検討

JA 吉田総合病院整形外科　　山本　りさこ

*13）術前診断に苦慮した腰椎黄色靭帯血腫の 1 例

鳥取大学　整形外科　　藤原　聖史

14）腰痛を伴う脊髄係留症候群の手術効果

鹿児島大学　整形外科　　小倉　拓馬

休憩（10:25 ～ 10:30）

一般演題③【腰椎Ⅱ】（10:30 ～ 11:10）

座長：南部徳洲会病院　　大城　義竹 先生

*15）20 年以上にわたり難治性疼痛治療に難渋し続けた 1 例

久留米大学医学部整形外科学教室　　横須賀　公章

16）高齢者の急性腰痛に地域で対峙し椎体骨折の重症化・難渋化の予防に立ち向かう

中国労災病院 整形外科　　濱﨑　貴彦

*17）エコーガイド下ブロックで診断・治療した難治性外傷性仙腸関節障害の 1 例

島根大学医学部　整形外科　　大畑　康明

18）腰椎椎間板ヘルニアにおける矢状面の脱出方向を規定する因子の検討

福岡大学病院　整形外科　　吉村　陽貴

19）腰椎椎体間固定術における血液型 O 型非 O 型と周術期出血量の関係

那覇市立病院　整形外科　　勢理客　ひさし

一般演題④【骨折・外傷】（11:10 ～ 11:50）

座長：琉球大学　　宮平　誉丸 先生

*20）仙骨骨折（H-shaped fracture）に対して Spino-pelvic fixation を行った 1 例

中部徳洲会病院　整形外科　　山川　　慶

21）H 型仙椎骨折を認める骨脆弱性骨盤骨折に対する
経皮的腸骨仙骨スクリュー固定の治療経験

兵庫医科大学救命救急センター　兵庫医科大学整形外科　　嶺尾　勇和

*22）びまん性特発性骨増殖症に伴う腰椎椎体骨折に対する治療に難渋した 1 例

小波瀬病院　　山根　宏敏

23）高度に圧壊した骨粗鬆性椎体骨折に対して SAS screw による矯正と BKP の併用に
よる治療方法の検討

福岡みらい病院　整形外科・脊椎脊髄病センター　　柳澤　義和

24）骨粗鬆症性椎体骨折に対する Balloon Kyhoplasty と Vertebral Body Stenting での
セメント椎体外漏出の比較

洛和会丸太町病院　脊椎センター　　槇尾　　智

昼食（11:50 ～ 12:50）
世話人会（11:55 ～ 12:35）
次回登板世話人挨拶、事務局報告（12:40 ～ 12:50）

【特別講演】（12:50 ～ 13:50）

「脊椎・脊髄外科の過去・現在・未来 – 西日本脊椎研究会の 100 回を迎えて –」

山口労災病院　　名誉院長　田口　敏彦 先生

休憩（13:50 ～ 13:55）

一般演題⑤【側弯・脊柱変形】（13:55 ～ 14:35）

座長：琉球大学　　島袋　孝尚 先生

*25）小児軟骨無形性症に伴う胸腰椎後弯変形に対して矯正固定を行った２例
総合せき損センター　整形外科　　久保田　健介

26）Parkinson 病を伴う成人脊柱変形に対する矯正固定術の４例
産業医科大学病院　整形外科　　豊島　嵩正

27）思春期特発性側弯症に対する脊椎後方固定術におけるナビゲーションを使用した
椎弓根スクリューの挿入精度の検討
岡山大学　整形外科　　篠原　健介

28）高度脊柱側弯症の治療経験
鹿児島市立病院 整形外科　　山元　拓哉

29）脳性麻痺による神経筋原性側弯症の術中・術後合併症
鹿児島大学　整形外科　　河村　一郎

一般演題⑥【腫瘍】（14:35 ～ 15:25）

座長：琉球大学　　島袋　孝尚 先生

*30）XR 技術を活用した多診療科合同による神経線維腫症Ⅰ型患者の胸腔内髄膜瘤治療
佐賀大学　整形外科　　平田　寛人

*31）胸腔鏡補助下に辺縁切除しえた椎体浸潤を伴う肋骨軟骨肉腫の１例
島根大学医学部　整形外科　　永野　　聖

*32）治療に難渋した若年発症原発性脊椎悪性腫瘍の２例
山口大学医学部附属病院　整形外科　　市原　佑介

*33）診断に難渋したメトトレキサート関連リンパ増殖性疾患（MTX-LPD）の
胸腰椎硬膜内病変の一例
独立行政法人労働者健康安全機構　熊本労災病院　整形外科　　髙木　　寛

34）当院で経験した脊椎発症小児 Langerhans cell histiocytosis の 3 例

宮崎大学　整形外科　　永井　琢哉

35）脊椎発生の骨巨細胞腫 (GCT) に集学的治療を行った 4 例の経験

宮崎大学　整形外科　　比嘉　　聖

36）ダンベル型神経鞘腫術後の腫瘍再増大リスク因子の検証

九州大学　整形外科　　樽角　清志

休憩（15:25 ～ 15:30）

一般演題⑦【感染Ⅰ】（15:30 ～ 16:05）

座長：那覇市立病院　　勢理客　ひさし 先生

*37）椎体の高度破壊が進行した上位胸椎化膿性脊椎炎の一例

県立宮崎病院　　整形外科　　上妻　隆太郎

*38）治療に難渋した化膿性脊椎炎

岩国市医療センター医師会病院　　貴船　雅夫

*39）後側方固定術で寛解した腰仙椎化膿性脊椎炎の 1 例

熊本大学病院整形外科　　前田　和也

40）感染性脊椎炎と対峙する　1956 年 -2020 年までの感染性脊椎炎の動向

鳥取大学　整形外科　　谷島　伸二

41）結核性脊椎炎の診断における有用な入院時血液検査、画像検査の項目の検討

福岡東医療センター　整形外科　　柏木　彩乃

一般演題⑧【感染Ⅱ】（16:05 ～ 16:50）

座長：大浜第一病院　　野原　博和 先生

*42）脊椎カリエスに対してチタンメッシュケージを用いて脊椎固定術を行った 2 例

兵庫医科大学　整形外科　　波多野　克

43）化膿性脊椎炎に対するケージを併用した脊椎固定術の有用性

兵庫医科大学　整形外科　　山浦　鉄人

*44）局所持続抗菌薬灌流（CLAP）が奏効した難治性結核性脊椎炎の一例

福岡東医療センター　整形外科　　松下　昌史

45）転移性脊椎腫瘍術後感染に対し Continuous local antibiotic perfusion (CLAP) を用いインプラントを温存しえた３例の検討

鹿児島市立病院　整形外科　　嶋田　博文

46）脊椎手術 SSI 後難治性創傷治癒症例に対するＶＡＣ療法

佐世保中央病院　整形外科　　奥平　　毅

47）脊椎インストゥルメンテーション感染治療における予後不良因子

鳥取大学　整形外科　　小西　智明

一般演題⑨【合併症・その他（胸椎）】（16:50 ～ 17:40）

座長：熊本整形外科病院　　米嵩　理 先生

*48）下肢麻痺を来した占拠率 90％以上の胸椎 OPLL に対して後方除圧固定を行った１例

高松赤十字病院　整形外科　　大田　耕平

*49）胸椎後縦靭帯骨化症に対する後方除圧固定術における当院での工夫

大分大学医学部整形外科学講座　　阿部　徹太郎

*50）術後に麻痺増悪した頚椎後縦靭帯骨化症と脊髄係留を合併した１例

高松赤十字病院　整形外科　　三代　卓哉

*51）胸腰椎前方アプローチで術後乳び胸を生じた１例

香川県立中央病院　整形外科　　生熊　久敬

*52）術後ドレーンにより，硬膜損傷をきたした腰椎変性すべり症の１例

県立広島病院　整形外科　　西田　幸司

*53）MIS-TLIF 後の重症終板損傷に対し再手術前にテリパラチド投与が有効であった一症例

独立行政法人労働者健康安全機構　九州労災病院　　今村　寿宏

*54）脊柱後弯手術後に非閉塞性腸管虚血、腸管穿孔を生じた透析患者の 1 例

大分大学　整形外科　　迫　　教晃

55）脊椎手術における術後排液量に影響を及ぼす因子の検討

徳島県立中央病院　整形外科　　小坂　浩史

*1.

高齢 Morquio 症候群患者に発症した，歯突起骨による頚髄症の 1 例

香川大学医学部整形外科

藤木（ふじき）　敬晃（たかあき）

小松原悟史、山本　修士、石川　正和

【症例】

68 歳女。身長 129cm、体重 37kg。小児期より Morquio 症候群と診断されるも、未治療であった。3 ヵ月前から頚部痛と四肢の痺れを自覚、徐々に歩行困難・手指巧緻運動障害が進行し、紹介となった。身体所見として両上下肢の筋力低下・深部腱反射亢進・知覚鈍麻を認め、排尿障害も自覚していた。単純 X 線像で歯突起骨があり不安定性を伴っていた。MRI で環椎高位に頚髄圧迫・髄内輝度変化があった。後頭頚椎固定術（Oc-C4）および環椎後弓切除を施行し、術後、四肢のしびれは軽減、術後 20 日で転院となった。

【考察】

Morquio 症候群は、常染色体劣性遺伝のムコ多糖症 4 型に分類され、重度の骨・関節変形を主症状とする。しばしば歯突起骨を合併し、環軸関節の亜脱臼･不安定性に外科的治療を要するが、高齢者で発症したとする報告は非常にまれである。小児・成人と比較し、高齢患者では元々の脊柱変形に加えて頚椎変性や骨粗鬆症の合併などにより外科的治療はより困難であると考えられた。

*2.

重度四肢麻痺を生じた高度脊柱管狭窄を伴う頚椎後縦靭帯骨化症の 1 例

山口大学大学院医学系研究科整形外科学

田中（たなか）　一成（いっせい）

鈴木　秀典、西田　周泰、舩場　真裕、
藤本　和弘、市原　佑介、坂井　孝司

頚椎後縦靭帯骨化症（OPLL）において、脊柱管占拠率が 50％を超える高度狭窄症例では、術式選択など様々な点からその治療に難渋することが多い。今回、高度狭窄による重度四肢麻痺を伴う頚椎 OPLL 症例を経験したので報告する。

症例は 64 歳男性、頚椎 JOA2/17 の重度四肢麻痺のため当科紹介となった。画像検査で C3/4/5 連続型の後縦靭帯骨化を認め、脊柱管占拠率は 86％であった。全身合併症で Stanford B の大動脈解離があり、周術期管理に問題を有した。

本症例に対し一期的に頚椎後方除圧固定術を施行した。周術期管理には問題を認めないものの、前方圧迫因子は残存し、麻痺は少し改善程度に留まった。全身状態の回復を待ち、二期的に前方除圧固定術を施行した。硬膜骨化等の問題は有したが、合併症なく、術後 1 か月でスプーンを用いた食事、歩行器歩行が可能となった。

頚椎 OPLL 高度狭窄例における治療方針、後方固定術の適応、脊髄モニタリングの工夫など、当科で現在行っている試みなどを含めて文献的考察を踏まえて報告する。

*3.

患者と術者の安全を考慮した頚椎後弯症に対する二期的手術

総合せき損センター　整形外科

河野（かわの）　修（おさむ）
久保田健介、益田　宗彰、畑　和宏、入江　桃、坂井　宏旭、前田　健

【背景】

重度の頚椎後弯症に対する変形矯正手術は、前方と後方の両アプローチが必要となり長時間の手術を余儀なくされる。長時間麻酔や出血、感染などのリスク、術者の疲労及び脊髄障害発生リスクなど、長時間手術は患者と術者の両方にとって過大なストレスとなる。

【目的】

頚椎後弯症に対して行った予定二期的手術の意義を考察すること。

【方法】

症例１、強直脊椎に角状局所後弯と重度脊髄障害を伴った若年性関節リウマチ例。症例２、外傷後高度後弯変形による水平視困難例。いづれも、後方骨切りと前方解離及び後方インストゥルメンテーションを組み合わせて行っており、あらかじめ二期的手術を計画してそのインターバルにはハローベストを用いて緩徐な矯正を行った。

【結果】

２例とも脊髄障害や全身合併症なく良好な矯正が得られ、それぞれの手術がほぼ日勤帯に終えることが出来た。

【結論】

計画的な二期的手術により、脊髄障害や全身状態悪化などの合併症を生じることなく手術目標を達成することができ、医療スタッフの時間外労働も回避できた。

4.

頚椎椎弓形成術後の１週以内における脊髄アライメントの変化

1）福岡大学医学部整形外科学教室
2）大分整形外科病院

柴田（しばた）　達也（たつや）[1)]
木田　吉城[2)]、森下雄一郎[1)]、
田中　潤[1)]、大田　秀樹[2)]、井口　洋平[2)]、
眞田　京一[1)]、吉村　陽貴[1)]、山本　卓明[1)]

【目的】

頚椎椎弓形成術（CLP）後１週以内における脊髄の変化について調査した。

【対象と方法】

対象は 2021 年から 2023 年の両開き CLP 51 例で、術前，術翌日と１週で MRI を撮像し，翌日と１週での脊髄 shift 量を比較した。年齢、性別、疾患、BMI、術後 C5 麻痺、C2-7 角、硬膜前後径、最狭窄部、髄内高輝度、除圧椎間数・距離、術後血腫を評価し、C4/5 shift : 3mm 以上を great shift として寄与因子を検討した。

【結果】

C4/5 shift は、翌日で平均 1.4 ± 0.9mm、1 週で平均 0.6 ± 0.6mm であり、翌日の shift が 1 週よりも大きかった（$p<0.001$）。great shift は 6 例で平均 3.2 ± 0.3 mm、多変量解析より術前の C5/6 硬膜前後径が great shift に寄与する要因であった（OR=0.46、$p=0.04$）。術後 C5 麻痺は認めなかった。

【考察】

術前に C5/6 で硬膜の高度狭窄があると、除圧後の反張力により C4/5 で脊髄はより後方に shift すると考えられた。

5.

頚椎椎弓形成術後に再手術を要した３例

福岡山王病院　整形外科

金山（かねやま）　博成（ひろなり）

【背景・目的】

頚椎椎弓形成術の成績は良好であり、一般的に普及している手術方法である。稀に、頚椎椎弓形成術後に再手術を要する。今回、圧迫性脊髄症に対する頚椎椎弓形成術後、脊髄症の増悪を認め、再手術を要した３例を報告し、病態を解明する。

【症例】

① 72 歳、男性。頚椎症性脊髄症に対して頚椎椎弓形成術、C4/ 再狭窄、C4/5 前方固定術を施行した。C4/5 で前方骨棘、開大椎弓の閉鎖を認めた。

② 65 歳、女性。頚椎後縦靭帯骨化症による脊髄症に対して頚椎椎弓形成術（C3/4 固定併用）、C4/5 再狭窄、C4/5 前方固定術、C3-6 後方固定術を施行した。C4/5 で後縦靭帯骨化、動態不安定性を認めた。

③ 79 歳、女性。頚椎症性脊髄症に対して頚椎椎弓形成術、C5/6 再狭窄、C5/6 前方固定術を施行した。C5/6 で動態不安定性を認めた。

【考察】

①前方圧迫の遺残と開大椎弓閉鎖による後方圧迫を認めた。

②前方圧迫の遺残、C3/4 固定術後、C5/6 椎体癒合あり、隣接 C4/5 での不安定性を認めた。

③ C4/5、C6/7 椎体癒合を認め、隣接 C5/6 での不安定性を認め、既往にパーキンソン病、円背、首下がりの合併を認めた。

6.

不安定性のない非骨傷性頚髄損傷に対する手術療法について

鳥取大学　整形外科

三原（みはら）　徳満（とくみつ）

谷島　伸二、武田知加子、藤原　聖史、

永島　英樹

【はじめに】

不安定性のない非骨傷性頚髄損傷に対する手術療法に関して、これまでに多くの研究がされてきたが定まった見解がない。

【目的】

不安定性のない非骨傷性頚髄損傷の手術成績を保存療法群と比較検討すること。

【対象・方法】

2010 年から 2022 年までに治療を行った、不安定性のない AIS A または B の非骨傷性頚髄損傷（脊柱管狭窄あり）を手術群：O 群と非手術群：C 群に分けて比較検討した。調査項目は、年齢、性別、初診時・最終観察時 AIS、合併症とした。

【結果】

O 群は 5 例、C 群は 11 例で、年齢は平均で O 群：77.8 歳（65-91 歳）、C 群：64.9 歳（50-83 歳で、男性の割合は O 群：2/5 例（40％）で、C 群 9/11 例（82％）であった。合併症は 2 群間に有意差を認めなかった。AIS は O 群で全例 1 段階以上改善していたが、C 群は 3/11 例（27％）のみ改善を認め、2 群間に有意差を認めた。しかし、O 群の中で歩行ができるようになった症例は 1 例のみであった。

7.

Down 症を伴う環軸関節不安定症の加療
―若年からの定期健診が重要である―

鹿児島大学　整形外科

冨永（とみなが）　博之（ひろゆき）
河村　一郎、小倉　拓馬、黒島　知樹、上園　忍、谷口　昇

【はじめに】

環軸関節不安定症は Down 症患者で生じやすい病態である。
ただ多くが会話困難であり、重篤な症状で受診し治療に難渋することが多い。今回我々は Down 症で上位頚椎手術に至りやすい因子を検討した。

【対象と方法】

対象は当科で加療（定期検診含む）を行っている 29 例。その内環軸関節不安定症に対し 11 例で手術を行った。手術群と非手術群、また手術群の中で C1-2 固定群、O-C 固定群を二群間比較した。初診時年齢、性別、定期健診の有無、atlanto-dental interval（ADI）、C1/4 SAC ratio を用いた。

【結果】

初診時年齢中央値 6 歳、男性 17 例で経過観察期間は 60 ヶ月。手術群では初診時年齢が高く、Os odontoideum 合併例､定期健診なし例が多かった。手術群では O-C: 6 例、C1-2: 5 例に行われ初診時年齢が低く定期検診している方が C1-2 固定で対応できていた。

【考察】

Down 症の環軸関節不安定症は、若年からの定期検診が症状の重症化や手術の難易度を改善する可能性がある。

8.

当科における後頭骨頚椎後方固定術の検討

高松赤十字病院　整形外科

富山（とみやま）　翔悟（しょうご）
三代　卓哉、大田　耕平、杉峯　優人、
殿谷　一朗、筒井　貴彦

【はじめに】

環軸椎脱臼 , 上位頚椎の骨折などでは後頭骨を含めた上位頚椎の固定術が必要となってくる症例も存在する。我々はそのような症例に対する後頭骨頚椎後方固定（O-C 固定）を経験したので画像的に検討した。

【対象と方法】

対象は 2005 年から 2024 年 6 月までの上位頚椎の手術を行った 44 症例のうち O-C 固定を行った 8 症例である。平均年齢は 78 歳、男性 2 症例 , 女性 6 症例であった。 疾患の内訳は環軸関節亜脱臼 5 例、環椎後頭関節症 1 例、脊索腫 1 例、軸椎骨折 1 例であった。このような症例に対し、周術期合併症と画像的評価として O-C2 角、pharyngeal inset angle（PIA）の変化と S line の有無を評価した。

【結果】

全例で骨癒合を認め、周術期合併症としては脊索腫の 1 例で術後感染を認め、洗浄デブリドマンを要したが、嚥下障害、インプラント折損は認めなかった。PIA は 7 症例で増大していたが、1 年以上経過観察した症例では軽度の矯正損失を認めた。 S-Line は術後全例で陽性となり、最終経過観察時でも 1 例を除き陽性であった。

【結語】

矯正角度を意識することにより O-C 固定を安全に施行できた。

9.

当院における Chiari Ⅰ型奇形に対する大後頭孔減圧術の治療成績

岡山大学　整形外科

魚谷（うおたに）　弘二（こうじ）
鉄永　倫子、篠原　健介、小田　孔明、
志渡澤央和、植田　昌敬、鷹取　亮、
山下　和貴、尾﨑　敏文

【目的】

当院におけるキアリⅠ奇形（CIM）に対する大後頭孔減圧術（FMD）合併症と治療成績について報告する。

【方法】

2011 年から 2021 年の間に当院で手術した CIM の 14 例を対象とした。術前の症状、診断までの期間、空洞の有無、手術時間、出血量、周術期合併症等について検討した。

【結果】

男性 1 例、女性 13 例、手術時平均年齢は 26 歳（8-60 歳）であった。症状は神経障害が 7 例、側弯が 5 例、側弯と神経障害が 2 例で、CIM 診断まで平均 3.5 年（0-18 年）を要した。空洞は 12 例で認めた。平均手術時間は 137 分（70-315 分）、平均出血量は 98ml（10-400ml）であった。周術期合併症は 10 例（71％）に起こり、髄液漏 6 例、AARF2 例、嚥下障害 1 例、後頭神経痛 1 例、急性硬膜下血腫 1 例、結膜炎 1 例であった。空洞を認めた 10 例のうち、改善維持：5 例、改善後再発：4 例、改善なし：3 例であった。側弯を認めた 7 例のうち Cobb 角改善:1 例、不変:3 例、進行：3 例で、うち 2 例で矯正手術を要した。

【考察】

FMD の合併症は 71％と高い発生率だった。側弯の改善は 14％に認め、若年で空洞の改善を認めていた。

*10.

治療に難渋した透析患者の腰椎変性すべり症

岩国市医療センター医師会病院

池田（いけだ）　真圭（まさよし）
貴船　雅夫

【症例】

患者は 62 歳、女性。X 年 3 月に左下垂足が出現し、当院初診、左 TA・EHL の筋力低下あり。（MMT2）精査で L3 前方辷り、L3/4 椎間板消失、椎体終板の不整、L3/4 レベル硬膜の圧排あり。診断は腰椎変性すべり症（L3）、治療として L3/4 PLIF 実施。術後に左 TA・EHL の筋力改善傾向。術後 5 ヶ月目、中腰になった際に腰痛出現、その後左膝以下の倦怠感、左臀部・左大腿前外側痛が出現、体動困難で当院受診、両側 TA・EHL の MMT0、精査で両側 L4 椎弓骨折、L4/5 椎間板腔の狭小化、L4/5 椎間板ヘルニアあり。初回手術 6 ヶ月後に再手術（L5 pedicle screw 追加、前回固定部と連結、L4/5 開窓、ヘルニア摘出）、術後疼痛は消失するも筋力改善なし。その後の経過で implant 下端でのトラブル、L5 椎弓骨折を疑う所見あり。

【考察及び結論】

今回は除圧固定を行い、固定下端側での骨折、隣接椎間障害、implant failure を経験した。透析患者の腰椎変性すべり症に対して固定を行った後の経過には普段以上に注意を要する。

11.

除圧術後再狭窄に対し TLIF を行った 5 症例の検討

成尾整形外科病院

藤本（ふじもと）　徹（とおる）
成尾政一郎、田畑　聖吾、牛牧　誉博

【はじめに】

除圧術後再狭窄症例に対し TLIF が有効であった 5 症例を報告する。

【対象と方法】

2023 年 4 月より再狭窄に対し演者が TLIF 施行した男性 3 例女性 2 例で平均年齢 69 歳。L3/4 高位と L5/S 高位 2 例、L5/6 高位 1 例である。手術は下肢痛の強い側の瘢痕剥離後に椎間関節を切除しケージと局所骨を椎間板腔に挿入後 PPS 挿入しロッドに締結する. 手術時間、出血量、術前・調査時の JOA Score 及びその改善率と VAS 値（下肢痛）を評価した

【結果】

観察期間は平均 9 ヶ月、手術時間は平均 214 分、術中出血量は平均 137ml であった。平均 JOA Score は術前 10.6 点から調査時 22.4 点と改善し改善率は平均 64.1％であった。平均 VAS 値は術前 7 点から調査時 1.2 点で、術後下肢痛・麻痺発生が 1 例あったが 1 か月で改善し、調査時鎮痛薬を希望する症例は無かった。

【結語】

短期ではあるが術後改善率は良く、日常生活も保たれていた. 本法は椎間板腔の持ち上げと制動効果により症状改善したと判断する。今後は手術時間の短縮を図り長期成績も調査したい。

12.

手術加療を要した腰椎椎間関節嚢腫の検討

JA 吉田総合病院整形外科

山本（やまもと）りさこ
定地　茂雄、本山　満、安岐　智史、中山　耕平

腰椎椎間関節嚢腫は椎間関節の変性や滑膜の増殖によって生じる嚢腫性病変であり、椎弓切除術後に生じやすいことも報告されている。当科で椎間関節嚢腫により手術を要した症例について検討を行った。

症例は 7 例でいずれも男性であり、平均年齢は 72 歳（67 ～ 78 歳）であった。椎弓切除術後の発症が 2 例であり、5 例は手術既往のない症例であった。発症高位は L3/4 が 1 例、L4/5 が 3 例、L5/S が 3 例であった。全例で強い下肢痛があり、筋力低下を 6 例で認めた。手術時は全例で嚢腫が硬膜と癒着しており、顕微鏡視下に切除を行い硬膜損傷は生じなかった。手術既往のない 1 例で嚢腫切除後に再発し再手術を要した。

手術以外の治療方法として椎間関節内へのステロイド注射や神経根ブロックも行われているが、筋力低下をきたしている症例では早期の手術が必要と考えられる。手術の際には硬膜損傷などのリスクに注意する必要があり、再発を防ぐため椎間関節内側縁の切除を行う必要がある。

*13.

術前診断に苦慮した腰椎黄色靭帯血腫の 1 例

鳥取大学　整形外科

藤原（ふじわら）　聖史（さとし）
谷島　伸二、三原　徳満、武田知加子、
池田　大樹、永島　英樹

【症例】

59 歳女性、誘因なく腰痛と左下肢痛を自覚し近医を受診、腰椎 MRI で腫瘤性病変を認め当院紹介となった。基礎疾患は高血圧のみで、神経学的には特記すべき所見は認めなかった。MRI では、L1/2 高位で硬膜外正中の巨大な腫瘤が高度に硬膜嚢を圧排し、T2low、T1iso ～ high、造影 MRI では辺縁と内部が不均一に造影されていた．CT では一部 scalloping を認めた。症状出現後 3 か月で手術（L1 棘突起縦割式椎弓切除下に腫瘤摘出）を行った。硬膜外に硬く肥厚した黄色靭帯が一部硬膜と癒着しており、慎重に剥離するも摘出後はおよそ 10 × 12mm 大程度の硬膜欠損となった．髄液漏は認めず、人工硬膜での修復は困難と判断しネオベールとボルヒールでの補強のみ行い手術を終了した。術後速やかに症状は改善し、病理学的検査の結果は黄色靭帯血腫であった。

【考察】

本症例では、硬膜外腫瘍も念頭に手術を行った。比較的稀な黄色靭帯血腫であるが、造影効果を伴うものも報告されており、また血腫は経時変化により多彩な MRI 像を呈するため、黄色靭帯と連続性を認める腫瘤は本疾患を鑑別に早期の手術が望ましい。

14.

腰痛を伴う脊髄係留症候群の手術効果

鹿児島大学　整形外科

小倉（おぐら）　拓馬（たくま）
冨永　博之、河村　一郎、俵積田裕紀、
黒島　知樹、上園　忍、谷口　昇

【はじめに】

原因不明である非特異的腰痛の中には診断困難な症例もあり脊髄係留症候群もその一つとして挙げられる。そのため腰痛を伴った脊髄係留症候群の手術効果を検討した報告は少ない。本研究は腰痛を伴った脊髄係留症候群患者に対する手術効果を検討したものである。

【対象】

当院で腰痛を伴った脊髄係留症候群と診断された 11 例で、主に疼痛の指標である Visual Analog Scale（VAS）、finger floor distance（FFD）、下肢機能、膀胱直腸障害を評価し術前後の改善度を評価した。

【結果】

年齢中央値は 33.5 歳で女性が 9 例であった。3 例で脊髄脂肪腫を伴っていた。術前の腰痛 VAS 中央値は 70（60-80）mm から術後に中央値 20（5-40）mm まで改善した。すべての患者で腰痛の改善が見られ、膀胱直腸障害があった 6 例中 4 例（66.6％）で機能改善を認めた。

【考察】

脊髄係留症候群は小児期に治療される例もいる一方で成人期に指摘される脊髄係留の解除が困難な場合でも疼痛改善効果が見られ手術が有効であると考える。このことから非特異的な腰痛の原因の一つとして、脊髄係留症候群の可能性を考慮すべきである。

*15.

20年以上にわたり難治性疼痛治療に難渋し続けた1例

久留米大学医学部整形外科学教室

横須賀公章（よこすかきみあき）

佐藤　公昭、山田　圭、森戸　伸治、西田　優甫、髙橋　利宗、平岡　弘二

【はじめに】

長期にわたり難治性疼痛治療に難渋し続けたが、脊椎外科手術の進歩により、結果的に低侵襲で治療できた1例を報告する。

【症例】

2002年（50歳）、腰部脊柱管狭窄症及び辷り症の診断にて椎弓切除及びL4/5のPLFを施行される。術後より左下肢激痛が出現し、主治医に訴えるも相手にされず、術後1週目のCT検査でL5左のPSが逸脱していることがわかり、左側PSのみ抜釘される。その後10年以上もブロック治療を受け続けた。そこで、FBSSの慢性状態であり術後癒着も高度なことが予想されたため、2018年にTSCP（Trans sacral spinal canal plasty）を施行した。右下肢への再現性、除痛効果も認めた。その後TSCP-CTを参考に病変部を同定し、2019年に椎間孔の拡大を目的として、２椎間XLIFを施行した。術後症状は激減し、下肢痛VAS 35mm　腰痛VAS21mmとなり、杖歩行ではあるが現在は旅行できるまでになった。

【考察】

日進月歩の脊椎手術手技、新しい技術を駆使することで低侵襲かつ効果的に治療を行うことができた。

16.

高齢者の急性腰痛に地域で対峙し椎体骨折の重症化・難渋化の予防に立ち向かう

1）中国労災病院 整形外科
2）呉市地域保健対策協議会
　骨粗しょう症地域包括医療体制検討小委員会
3）呉共済病院 整形外科
4）マッターホルンリハビリテーション病院
5）呉中通病院
6）済生会呉病院 整形外科
7）呉医療センター・中国がんセンター 整形外科
8）沖本クリニック

濱﨑（はまさき）　貴彦（たかひこ）[1),2)]

寺元　秀文[2),3)]、白川　泰山[2),4)]、中川　豪[2),5)]、山崎　琢磨[2),7)]、水野　俊行[2),6)]　力田　高徳[7)]、藤本　英作[1)]、沖本　信和[2),8)]

人口21万人の広島県呉市でのレセプトデータ調査によると、2015年には65歳以上の高齢者6.6万人中1033例の臨床椎体骨折が発生し（第91回本会既報）、その後2017年まで発生率が上昇、ピークを迎えた後は減少傾向にあります（第96回中川）。手術に至る割合（2015年）は5.1%で、BKPが3.0%、脊椎固定術が2.0%でした（第92回）。当院では2020年7月から、高齢者の急性腰痛に対する治療4か条として，外固定によるダメージコントロール、積極的な入院、正確な診断（レントゲン荷重位側面 , MRI, CT, 骨密度）、骨粗鬆症薬物治療の導入を徹底し、日常生活動作の維持が実現しました（第96回月坂）。この知見を基に2022年10月から、市内すべての急性期病院と複数の回復期病院で椎体骨折地域連携パスを運用開始。急性期病院での保存治療を基に、病院間で多職種が情報を共有し、回復期病院でも治療継続と自宅退院調整を重視しています（第96回）。今後は、椎体骨折における地域連携と二次骨折予防が重要視され、椎体骨折の重症化・難渋化の予防に

向けて脊椎外科医の積極的な関与が求められるでしょう。

*17.

エコーガイド下ブロックで診断・治療した難治性外傷性仙腸関節障害の 1 例

島根大学医学部　整形外科

大畑（おおはた）　康明（やすあき）

真子　卓也、杉原　太郎、永野　聖

14 歳男性。陸上部。初診の 6 ヶ月前に神楽の演舞中に数メートルの高さから転落し受傷した。荷重時に強い左臀部痛があり、近医整形外科開業医や総合病院を受診し精査されるも原因不明とされた。疼痛のため座位保持困難で、通学も困難な状況であった。当科初診時、左臀部～大腿、下腿にかけてデルマトームに一致しない疼痛の訴えがあったが、神経脱落所見はなかった。腰椎・骨盤単純 X 線像で骨性の異常所見はなかった。腰椎・骨盤部 MRI においても分離症などの器質的異常は指摘できなかった。One finger test で左上後腸骨棘に圧痛があり、Sacroiliac joint shear test 陽性であり、仙腸関節障害を疑い、仙腸関節後方靭帯群に 1% リドカイン 5cc でエコーガイド下ブロックを行った。初回ブロック後、Numerical Rating Scale は 10 から 5 へ改善した。1 週ごとに施行し、徐々に疼痛が改善した。計 6 回施行したところ疼痛は消失し、独歩安定して可能となり復学できた。

難治性外傷性仙腸関節障害の 1 例を報告した。経過の長い仙腸関節障害に対しても本症例ではエコーガイド下仙腸関節後方靭帯ブロックが診断・治療に有用であった。

18.

腰椎椎間板ヘルニアにおける矢状面の脱出方向を規定する因子の検討

福岡大学病院　整形外科

吉村（よしむら）　陽貴（あきたか）
森下雄一郎、真田　京一、柴田　達也、田中　潤、山本　卓明

【はじめに】

脱出型腰椎椎間板ヘルニアにおいて、椎体後壁窩に存在する Anterior Epidural Space（AES）の解剖学的構造が脱出方向に関与すると予想される。本研究の目的は、AES 容積を CT 上で計測し、ヘルニア脱出における病態生理を明らかにすることである。

【方法】

当院の過去 10 年間における、単椎間の脱出型腰椎椎間板ヘルニアに対して手術加療を行った 42 例を対象とした。AES 容積は、ヘルニア高位の頭尾側 2 椎体で計測を行った。CT 矢状面で椎体後壁の陥凹部の面積を求め、総面積和×スライス幅＝ AES 容積として求めた。副次評価項目として、年齢・性別・障害根数・椎間板高・動態不安定性を調査した。

【結果】

頭側脱出 14 例（P 群）、尾側脱出 28 例（D 群）であった。当該椎間の頭側 / 尾側 AES 容積比は P 群で高い傾向にあった（$p<0.01$）。また 2 根障害は P 群で多く、disc height は D 群で高かった。その他の項目は差がみられなかった。

【考察】

脱出型腰椎椎間板ヘルニアは重力に従って尾側脱出が多いとされているが、AES 容積が有意に頭側で大きければ、より脱出抵抗の少ない頭側へヘルニアが脱出することが示唆された。

19.

腰椎椎体間固定術における血液型 O 型非 O 型と周術期出血量の関係

那覇市立病院　整形外科

勢理客（せりきゃく）ひさし
比嘉勝一郎

【対象と方法】

対象は 60 歳以上で除圧術を含まない 1 椎間のみの mini　open　TLIF/PLIF を行った症例のうち透析例、感染例およびデータ不備例、術後輸血例、アスピリン継続手術例を除く 163 例とした。平均年齢は 72.6 ± 7.3 歳、男性 68 例、女性 85 例であった。検討項目は身体所見、推定循環血液量（Nadler の式）、術中出血量、術後出血量、推定出血量（術翌日、術 7 日目：Gross の式）および hidden blood loss（術 7 日目）とした。アスピリン継続手術例は全例非 O 型で、さらに出血量がアスピリン継続例は有意に周術期出血量が多かったことから、アスピリン継続例 10 例を除く 153 例で年齢、男女比、BMI、抗血栓薬に関して調整後に O 型、非 O 型の 2 群間で上記項目に関して比較検討した。

【結果】

身長、体重、BMI、術前推定循環血液量に関して両群間に関して有意差を認めなかった。術中、術後の合計出血量は O 型（53 例）、非 O 型（100 例）の順に 414 ± 176 m l 、437 ± 169 m l 、術翌日推定出血量は 617 ± 353ml、566 ± 245ml、術 7 日目の推定出血量は 750 ± 369ml、718 ± 283ml、術 7 日目の hidden blood loss は 336 ± 306ml、281 ± 284 m l で両群間に有意差を認めなかった。

*20.

仙骨骨折（H-shaped fracture）に対して Spino-pelvic fixation を行った 1 例

中部徳洲会病院　整形外科

山川（やまかわ）　慶（ちかし）
親富　祖徹、西田康太郎

仙骨骨折（H - shaped fracture）に対して Spino-pelvic fixation を行った 1 例を経験したので報告する。

【症例】

38 歳、女性。夜間、路上で倒れているのを通行人が発見し救急車を要請。近医の救急外来へ搬送。骨盤骨折、胸椎、腰椎椎体骨折と診断され、骨盤骨折に対し同日創外固定術を施行。受傷 5 日目に誤嚥性肺炎を発症。受傷 3 週目に手術目的に当院へ搬送となった。

【身体所見】

肩甲骨高位から臀部までの疼痛あり。両側臀部から下腿後面にかけてのしびれあり。下肢の明らかな筋力低下および膀胱直腸障害はなかった。

【画像所見】

CT 像で T9、T11 椎体骨折、L1 、L4 椎体骨折、仙骨骨折（H - shaped fracture ）を認めた。

【手術】

脊椎骨盤後方矯正固定術（Spino-pelvic fixation）を施行した。

① T9 から L3 まで正中に皮切を加え経筋膜的に pedicle screw を挿入した。
② L3 から S2 まで展開し、CT ナビゲーション下に L3 から L5 に pedicle screw、両側腸骨に SAI screw を挿入した。③左右 rod を設置後、２本の rod 間（L4 から S1 高位）に補強目的で３本目の rod を設置した。

術後３日目から離床訓練開始。８週目には階段昇降訓練レベルまで改善し回復期病院へ転院となった。

21.

H 型仙椎骨折を認める骨脆弱性骨盤骨折に対する経皮的腸骨仙骨スクリュー固定の治療経験

兵庫医科大学救命救急センター
兵庫医科大学整形外科

嶺尾（みねお）　勇和（ゆうわ）
山浦　鉄人、圓尾　圭史、有住　文博、
木島　和也、波多野　克、橘　俊哉

【目的】

H 型仙椎骨折を認める FFP に対して経皮的腸骨仙骨スクリュー固定（ISS）を使用した症例の治療経験を報告する。

【方法】

2023 年 6 月から 2024 年 6 月までで当院で仙骨骨折を伴う FFP に対して経皮的 ISS を施行した 7 例を対象とした。

【結果】

平均年齢は 77 歳、男性 2 例、女性 5 例で全例 Rommens Type 4b であった。発症から診断までの期間は平均 17 日あった。受診方法は 2 例のみ救急搬送であった。手術は全例術前 CT でプランニングを行い、4 例は術中 CT でスクリュー軌道を確認した . 受診時 ADL は 4 例がベッド上、3 例が車椅子であったが脳性麻痺の 1 例を除いて全例歩行可能となった。神経合併症やスクリューの逸脱症例は 0 例で 2 例にスクリューバックアウトを認めた。

【結語】

H 型仙椎骨折を認める FFP は高齢者に多く、疼痛のため ADL 障害の原因となりうる、保存加療抵抗性のある FFP Tyep4b に対して ISS 固定は有効な治療選択であると考える。

*22.

びまん性特発性骨増殖症に伴う腰椎椎体骨折に対する治療に難渋した1例

小波瀬病院

山根（やまね）　宏敏（ひろとし）
福原　志東、有田　忍、赤星正二郎、石倉　遼、近藤　秀臣、弓指　恵一、三輪谷幸太、馬塲　賢治

症例は、78歳女性

自宅で転倒し受傷。体動困難となり、同日当院救急外来受診。

CTにてDISHを伴うチャンス型のL1椎体骨折認めた。

受傷後6日目にPPSを用いた後方固定術（Th10-L5）施行したが、腹臥位での整復が困難で転位したままでロッド固定をした。

腰痛は改善していたが、術後CTにて転位した骨片が腹部大動脈を圧迫していたため、側臥位にてロッドを1回はずし、徒手的にMEPを確認しながら整復した後、再度ロッド固定。

術前より整復不十分であったが、改善はされており、リハビリとPTH製剤開始した。

術後2ヶ月経過してもスクリューの緩みはないが、骨折部の不安定性残存し、体動時の腰痛が残存していたため、棘突起プレート固定と棘突起間に自家骨移植を行った。

その後腰痛なくリハビリが行えるようになり、歩行器歩行にて、自宅退院となった。

【考察】

DISHを伴う椎体骨折の中には腹臥位では整復できない場合ある。

整復できない場合は、側臥位にて整復してからロッドを固定した方が良いと考えられた。

23.

高度に圧壊した骨粗鬆性椎体骨折に対してSAS screwによる矯正とBKPの併用による治療方法の検討

福岡みらい病院　整形外科・脊椎脊髄病センター

柳澤（やなぎさわ）　義和（よしかず）
大賀　正義、寺田　和正

【はじめに】

すでに圧壊した骨粗鬆性椎体骨折（OVF）の治療方法には苦慮することが多い。当科では低侵襲にSAS screwにより矯正したのち経皮的椎体形成術（BKP）を併用した方法を行なっている。本術式の是非について検討したので報告する。

【対象と方法】

7例（男女比1:7、平均年齢77.4歳）を対象とした。罹患椎体はTh12: 3例、L3: 2例、その他であった。調査項目として椎体楔状率（前壁高/後壁高*100）、局所後弯角、疼痛VASスコア（術前を10）、陥入骨片の平均脊柱管占拠率と変化率、隣接骨折とscrewの緩み、抜釘の有無、セメントleakなどの合併症を調べた。

【結果】

平均楔状率は36.4%から67.7%へ、平均局所後弯角は23.0度から15.8度へ、平均VASスコアは術前10から2へ改善し、平均脊柱管占拠率は術前38.4%から36.5%へ改善し平均変化率は5.0%であった。隣接椎体骨折を2例に、緩みを認めた2例で抜釘術を行なった。セメントのleakは1例に認めたが神経合併症は認めなかった。

【考察】

アライメントや疼痛スコアは改善を認めたが比較的早期に隣接椎体骨折やscrewの緩みで抜釘が必要となる例が多かった。骨折椎体にBKP後、MAS screwを刺入することで予防できる可能性があると考えられた。

24.

骨粗鬆症性椎体骨折に対するBalloon KyhoplastyとVertebral Body Stentingでのセメント椎体外漏出の比較

洛和会丸太町病院　脊椎センター

槇尾（まきお）　智（さとし）
原田　智久

【はじめに】

Balloon Kyhoplasty（BKP）と Vertebral Body Stenting（VBS）でセメント椎体外漏出を術後CT像で比較検討したので報告する。

【対象および方法】

骨粗鬆症性椎体骨折に対して経皮的椎体形成術を施行し、術後CT像を撮影したBKP 50例（B群）とVBS 55例（V群）を対象とした。年齢、術後CT像での椎体外漏出、血管内漏出、脊柱管内漏出の発生率で比較検討した。

【結果】

年齢はB群で81.0歳、V群81.5歳であった。椎体外漏出はB群21例（42%）、V群10例（18%）であった。血管内漏出はB群6例（12%）、V群7例（13%）であった。脊柱管漏出はB群3例（6%）、V群6例（11%）であった。

【考察】

VBSは、ステント構造でdeflation effectを防ぎ、セメント充填時の椎体高の維持ができることや術後矯正角の良好な維持が報告されている。VBSはセメント椎体外漏出が少なく椎体外漏出は防げていたが、血管内漏出は同等であり血管内漏出は防げなかった。脊柱管内漏出は、VBSの方が多くステント内にセメントが充填されたのちに後方に漏出されることが多いため、ステント内に充填されたところでセメント注入を終了すべきであると考えた。

*25.

小児軟骨無形性症に伴う胸腰椎後弯変形に対して矯正固定を行った2例

総合せき損センター　整形外科

久保田（くぼた）健介（けんすけ）
前田　健、坂井　宏旭、入江　桃、甲斐　一広、畑　和宏、益田　宗彰、河野　修

【はじめに】

軟骨無形成症は、四肢短縮型の低身長をきたす骨系統疾患であり、時に脊柱変形および脊柱管狭窄症を呈する。進行性の後弯変形に対し後方矯正固定術を行った小児軟骨無形性症2例について報告する。

【症例1】

12歳女児。T12-L3 :93°の後弯変形、L1/2に狭窄を認め、L2 PSOを含めたT12-L4後方矯正固定術を施行。術中、後弯矯正後より両側TA以下のMEP波形が低下。脊髄造影後に狭窄部の追加除圧を行った。術後、神経学的脱落なく、T12-L3 後弯角は14°と改善を認めたが、術後3年ほどまでPJKが進行した。装具を継続し、その後は大きな矯正損失はなく経過している。

【症例2】

13歳男児。T12-L2 :95°の後弯、L1/2に狭窄を認め、L1 VCRを含めたT11-L3後方矯正固定術を施行。術中、MEP波形の変化なく、術後神経学的脱落なし。T12-L2 後弯角を41°と緩やかな矯正を行ったところ、術後半年はPJKなく推移している。

【考察】

小児軟骨無形成症に伴う胸腰椎後弯変形では、脊柱管狭窄を合併していることから矯正操作時に麻痺の出現リスクが高い。術中の神経モニタリングや緊急時の脊髄造影検査などの備えが重要と考えられた。

26.

Parkinson 病を伴う成人脊柱変形に対する矯正固定術の 4 例

1）産業医科大学病院　整形外科
2）産業医科大学病院 脊椎脊髄センター
3）長崎労災病院

豊島（とよしま）　嵩正（たかまさ）[1)]
中村英一郎[2)]、瀬尾　智史[3)]、邑本　哲平[1)]、
山田　晋司[1)]、吉田　周平[1)]、佐保　明[1)]、
酒井　昭典[1)]

Parkinson 病（PD）を伴う成人脊柱変形（ASD）における矯正固定術は合併症も多く固定範囲に関して議論がある。PD を伴う ASD に対し矯正固定術 4 例の治療成績及び合併症を報告する。症例は、平均年齢 74.5 ± 4.7 歳の女性、PD（Yahr 分類 2-3）に罹患しており、不随運動と姿勢障害、バランス不良、頑固な腰痛、GERD を認めた。術前アライメントは C7-CSVL 51.8 ± 37.5 mm、C7-SVA 209.6 ± 56.0 mm、LL -11.2 ± 15.9 °、PI 48.8 ± 3.5°であり、獨協フォーミュラでの理想 LL は 40.3 ± 2.1°であった。手術は 2 期的に行い、前方 XLIF は L3/4/5 の 2 椎間が 2 例、L2/3/4/5 の 3 椎間が 2 例であった。後方固定は UIV が Th6~10（Th6, Th7, Th8, Th10 で 1 例ずつ）で LIV は全例骨盤 SAI 固定であった。術後 1 年のアライメントは C7-CSVL 15.5 ± 9.2 mm、C7-SVA 0 ± 23.8 mm、LL 45.5 ± 1.7°であり、LL 達成率は 119 ± 8％であった。全例で術早期の合併症はなく、術後経過が追えた 3 例（1 例は転居）全てに PJK を認めたが、2 例は無症候性で良好な経過である。UIV が T7 の 1 例に 6 年後に上位胸椎の後弯進行による首下がりを認めている。PD の無い ASD 例と比較し考察する。

27.

思春期特発性側弯症に対する脊椎後方固定術におけるナビゲーションを使用した椎弓根スクリューの挿入精度の検討

岡山大学　整形外科

篠原（しのはら）　健介（けんすけ）
魚谷　弘二、小田　孔明、尾﨑　敏文

本研究の目的は思春期特発性側弯症（AIS）に対する脊椎後方固定術（PSF）においてナビゲーションを使用し挿入した椎弓根スクリュー（PS）の精度を検討することである。

2012/12 月 -2024/8 月、当科にて PSF を施行された AIS 患者 111 例を対象とした。全例ナビゲーションを使用し PS を挿入した。患者情報、手術項目を収集し、術後 CT により PS の設置位置を Rampersaud 分類（Grade: A-D）により分類した。対象群における全固定椎体は 1179 椎体、使用された PS は合計 1750 本であった。判定は Grade A:1606 本、Grade B:103 本、Grade C:36 本、Grade D:6 本であった。

4mm 以上の大きな逸脱である Grade D は 0.3% の発生頻度であったが脊柱管内への逸脱はなかった。全例で再手術は要しなかった。ナビゲーションを用いても頻度は低いが大きな逸脱は避けられなかった。システムへの習熟や Robotic surgery などの新技術への応用も精度向上には重要である。

28.

高度脊柱側弯症の治療経験

1）鹿児島市立病院 整形外科
2）鹿児島大学 整形外科

山元（やまもと）　拓哉（たくや）[1)]
冨永　博之[2)]、河村　一郎[2)]、嶋田　博文[1)]、
八尋　雄平[1)]、谷口　昇[2)]

【はじめに】

高度脊柱側弯症は、rigid な脊柱変形や高度の胸郭変形に伴う呼吸機能低下等問題点が多い。今回 Cobb 角 100 度以上の側弯を有する症例の合併症や短期成績について調査した。

【対象と方法】

2005 年から 2018 年に手術した連続する 10（男性 4、女性 6）例について検討した。手術時年齢は平均 19（11-58）歳で、6 例が神経筋原性 4 例が特発性であり、7 例は早期発症側弯症であった。2 例に後方単独手術、8 例に二期的前後合併手術を施行した。これらの症例の Cobb 角の変化、骨癒合、周術期合併症、追加手術について検討した。

【結果】

平均 Cobb 角は、術前 124. 6（100-146）度が術直後 50. 3（32 － 73）度、術後 2 年 53.4（32-74）度であり、矯正率は術直後 60. 3（47 － 71）%、術後 2 年 57.7（51-71）% であった。術後 2 年の CT では椎体間および後方の骨癒合不全を各 1 例に認めたが、screw の緩みや Implant failure の出現はなかった。術中大量出血 2 例、MEP の電位低下（術後片側下肢筋力低下）・矯正時血圧低下・肝損傷・SSI・椎体骨折・肺炎を各 1 例に認めた。早期の追加手術を 5 例、気管切開を 1 例に要し、distal adding-on に対する手術も 1 例で必要となった。

【考察】

高度側弯症では高頻度の合併症および追加手術の可能性が高い。診断および治療介入の遅延を回避するため、メディカルスタッフや患者サイドへの啓蒙は重要と考える。高度の変形に至った症例においては、治療の困難性をよく理解していただき、原疾患を考慮した無理のない手術プランのもとに行うべきと考える。

29

脳性麻痺による神経筋原性側弯症の術中・術後合併症

1）鹿児島大学　整形外科
2）鹿児島市立病院　整形外科

河村（かわむら）　一郎（いちろう）[1)]
冨永　博之[1)]、俵積田裕紀[1)]、小倉　拓馬[1)]、
黒島　知樹[1)]　上園　忍[1)]、山元　拓哉[2)]、
谷口　昇[1)]

【はじめに】

脳性麻痺（CP）による側弯症における手術療法は、手技の複雑さや高率な合併症が報告される一方で、患者や介護者の高い満足度が報告されている。本症例における術中・後合併症について後ろ向きに検討した。

【対象および方法】

2008 年以降当科で手術を施行した CP 側弯：13 例を対象とし、患者因子及び画像評価と術中・後合併症の関連を検討した。

【結果】

術中合併症：7 例（出血＞ 2000 g：4 例、MEP 消失：3 例）、術後合併症：8 例（感染：3 例、下肢麻痺：1 例、気管切開：1 例、食思不振：1 例、イレウス：1 例、インプラント関連：1 例）を認めた。術中合併症と BMI が（合併症無：17.6 ± 2、合併症有：14.9 ± 2.0　p=0.045）、術後合併症は術前 Cobb 角と関連した（合併症無：67.0 ± 20.5°、合併症有：92.1 ± 28.6　p=0.048）。術前 Hb や Geriatric Nutritional Risk Index とは関連しなかった。

【考察およびまとめ】

術中合併症と低 BMI が関連したが、貧血や栄養状態とは関連しなかった。出血については、体重と関連する循環血液量及び凝固因子との検討も必要である。術後合併症に関しては、高度変形に至る前の手術選択により減少できる可能性がある。

*30.

XR 技術を活用した多診療科合同による神経線維腫症 I 型患者の胸腔内髄膜瘤治療

佐賀大学　整形外科

平田（ひらた）　寛人（ひろひと）
横田　栞、吉原　智仁、塚本　正紹、戸田　雄、
小林　孝巨、森本　忠嗣

【背景】

神経線維腫症 I 型（NF1）はカフェ・オ・レ斑や神経線維腫などの皮膚病変を伴い、時に Dural Dysplasia により髄膜瘤を発症することがある。今回、経時的に拡大した胸腔内髄膜瘤の症例に対し、複数診療科による合同カンファレンスを実施し、低侵襲手術を行えたため報告する。

【症例提示】

症例は 36 歳女性で、幼少期に NF1 と診断されていた。健康診断の際、左下肺野に腫瘤影が発見され、その後当院に紹介され、MRI にて 11 × 14 × 17cm の胸腔内髄膜瘤が確認された。これに対し、脳神経外科、呼吸器外科、整形外科が合同でカンファレンスを行い、脊椎後方アプローチや胸腔アプローチを用いた低侵襲手術を計画し、成功裏に実施した。

【考察】

NF1 患者の約 69％で胸腔内髄膜瘤が発症し、その多くで骨構造の変化も見られるため、多診療科による連携治療が必要とされる。本症例では、XR 技術の活用により手術計画が円滑に進み、各診療科の強みを活かした低侵襲手術が可能となった。

*31.

胸腔鏡補助下に辺縁切除しえた椎体浸潤を伴う肋骨軟骨肉腫の 1 例

島根大学医学部　整形外科

永野（ながの）　聖（さとる）
真子　卓也、杉原　太郎、大畑　康明

41 歳男性。健康診断で右肋骨の異常陰影を指摘された。他院呼吸器外科を受診し CT ガイド下生検を施行され右第 10 肋骨軟骨肉腫の診断を受け当科を受診した。

神経脱落所見はなかった。CT では右第 10 肋骨頭に骨破壊と、胸腔内へ突出し椎体に接する腫瘍性病変が存在した。MRI では T9,10 椎体左側に T1 low、T2 high の腫瘤を認め、一部椎体内信号変化を認めた。

手術は側臥位で開始し呼吸器外科により胸腔鏡下に右第 9-11 肋間動静脈を結紮・切離し、胸腔内から右第 9-11 肋骨切離した。
続いて腹臥位で、第 8-11 胸椎左側に PS を刺入、ロッド締結を行い、右第 8、11 胸椎に PS を刺入した後、T9-11 右片側椎弓切除を行い硬膜外縁まで露出させ、右第 9、10 神経根を同定し結紮して切離した。

胸腔鏡観察下に椎弓根から椎体に向け骨切りを行い、腫瘍を第 9.10 胸椎椎体右側と第 9-11 肋骨を一塊として摘出し手術を終了した。
術後神経脱落所見なく、術後 2 週で自宅退院した。病理学的組織検査では軟骨肉腫（Grade2）の結果を得た。

術後 4 か月で 1 か所の肺転移が出現し切除術を行われ、その後局所再発や転位巣出現なく経過している。

*32.

治療に難渋した若年発症原発性脊椎悪性腫瘍の 2 例

山口大学医学部附属病院　整形外科

市原（いちはら）　佑介（ゆうすけ）
鈴木　秀典、船場　真裕、西田　周泰、
藤本　和弘、池田　裕暁、田中　一成

【症例 1】

11 歳女児、両下肢麻痺、歩行障害発症。両下肢 MMT1~3、T12 椎体～椎弓に骨融解を伴う病的骨折あり。MRI で脊柱管高度狭窄を認め、原発性骨腫瘍を疑い手術施行。迅速病理で Giant cell rich osteosarcoma と診断され、一期的な切除は困難と判断し後方固定と可及的な除圧を行った。化学療法後、腫瘍脊椎骨全摘術（TES）施行した。術後 2 週間で独歩退院し外来で経過観察中。

【症例 2】

19 歳男性、急性の両下肢麻痺、体動困難発症。両下肢 MMT0 ～ 2、膀胱直腸障害あり。骨性病変なく、MRI で C7-T2 に椎間孔～胸郭まで浸潤し著明な脊柱管狭窄を伴う硬膜外腫瘍あり。緊急で椎弓切除行い迅速病理で small round cell tumor と診断、可及的除圧で終了。後日 Ewing Sarcoma と確定診断。下肢麻痺は改善し、実家のある岡山大学へと転院し化学療法を行った。

【考察】

比較的稀な脊椎原発悪性腫瘍（3-5%）を経験し、共に麻痺を発症していたため緊急での生検＋除圧を行い、化学療法後、二期的な治療方針で進めた。最も効果的な外科的介入は、広範な en-block 切除とされている。脊椎原発悪性腫瘍の生存率は低く、集学的治療および長期的な経過観察が望まれる。

*33.

診断に難渋したメトトレキサート関連リンパ増殖性疾患（MTX-LPD）の胸腰椎硬膜内病変の一例

独立行政法人労働者健康安全機構
熊本労災病院　整形外科

髙木（たかき）　寛（ひろし）
武藤　和彦、浅沼　涼平、磧本　宏信、
二山　勝也、川添　泰弘、土田　徹、宮崎　眞一、
池田　天史

【背景】

メトトレキサート関連リンパ増殖性疾患(MTX-LPD)はMTX内服中に認められるリンパ増殖性疾患の総称である。多彩な病型を示し、時に診断に難渋する。今回我々は、硬膜内にMTX-LPDが発生した稀有な症例を経験したため報告する。

【症例】

77歳女性。排尿障害を認め、MRIにてTh12高位に髄内腫瘍が疑われ近医より当科紹介となった。半年前のMRIでは同部位に病変は認められず、当初硬膜外腫瘍の疑いで手術を行った。術中所見では硬膜内で馬尾神経に絡む腫瘍性病変であった。境界不明瞭で全摘出は困難と判断し生検に留め、硬膜形成のみを行い手術終了した。病理では悪性所見は認めず、麻痺は経時的に改善傾向であったが､術後3週で右顔面神経麻痺が出現し、頭部単純MRIで右小脳から橋にかけて異常信号を認めた。術後4週で小腸穿孔を生じ緊急手術を行なった。追加した病理検査にてMTX-LPDの診断となり、化学放射線療法目的に高次医療機関へ転院となった。MTX中止と放射線療法で麻痺は改善傾向にある。

【結語】

MTX-LPDに伴う脊髄病変は報告が少なく非常に稀である。文献的考察を踏まえ報告する。

34.

当院で経験した脊椎発症小児Langerhans cell histiocytosisの3例

宮崎大学　整形外科

永井（ながい）　琢哉（たくや）
濱中　秀昭、黒木　修司、比嘉　聖、高橋　巧、
松本　尊行、亀井　直輔、帖佐　悦男

Langerhans cell histiocytosis（以下LCH）は稀な疾患で、小児の脊椎に発生することもあり、診断や治療選択に難渋することもある。当院で経験した脊椎発症LCHの3例を報告する。

【症例1】

12歳、男児。誘因のない背部痛を主訴に前医受診。Th9圧迫骨折を認め、紹介受診。局所麻酔下に生検を行い、LCHと診断。麻痺はなく、単一病変であり経過観察､2年で増悪なしであった。

【症例2】

15歳、男児。頚部外傷後に頚部痛持続し、4ヶ月後発熱を契機に精査。環軸椎の破壊を伴う後頚部腫瘤を認めた。CTガイド下生検でLCHと診断。PETで多発骨病変あり、化学療法施行。初診後5年で環軸椎変形を認めるが、寛解中である。

【症例3】

8ヶ月、男児。寝返りができなくなり小児科受診。四肢麻痺が疑われ精査。C6/7-Th2/3レベルの硬膜外腫瘤を認めた。同部位のCTガイド下生検ではわからず、頭蓋内欠損部の生検でLCHと診断。皮膚病変もあった。化学療法行い、治療後7ヶ月、麻痺も改善傾向にある。

35.

脊椎発生の骨巨細胞腫（GCT）に集学的治療を行った4例の経験

宮崎大学　整形外科

比嘉（ひが）　聖（きよし）

濱中　秀昭、黒木　修司、永井　琢哉、高橋　巧、松本　尊行、亀井　直輔

【はじめに】

脊椎発生の骨巨細胞腫（GCT）は治療後の機能温存が重要であり、患者のQOLに直結する。外科的切除術、掻爬術の他に動脈塞栓や放射線治療に行われてきたが2014年からはデノスマブが保険適応となり治療の選択肢も増えている。

当院で経験した脊椎発生GCTに対し集学的治療を行った4例を報告する。

３例は術前に動脈塞栓術を施行し腫瘍をen blockに切除し脊椎再建を行った。２例は術後1年で再発を認め腫瘍掻爬を行った。そのうち1例は再発したためデノスマブを使用し治療継続中である。残りの1例は13歳と若年でサイズが大きく切除不能と判断し術前にデノスマブを8カ月使用した。腫瘍が縮小した時点で腫瘍切除を行った。

【考察】

脊椎発生GCTはen blockに切除することが理想的である。しかし、切除不能例も多く塞栓術＋掻爬術を施行するも再発したとの報告も多い。近年切除不能例や再発例へのデノスマブ使用の良好な成績が報告されており、今後は術前後の使用や副作用軽減の工夫、薬剤中止のタイミングなどを検討していく必要がある。

36.

ダンベル型神経鞘腫術後の腫瘍再増大リスク因子の検証

九州大学　整形外科

樽角（たるかど）　清志（きよし）

衛藤　凱、横田　和也、小早川　和、幸博　和、川口　謙一、中島　康晴

【はじめに】

本研究の目的はダンベル型神経鞘腫の臨床データを評価して術後再増大のリスク因子を探索することである。

【対象と方法】

対象は2013年1月から2023年3月までに当院で手術を行い、ダンベル型神経鞘腫の診断でかつ術後にMRI評価を2回以上行った20例とした。評価項目は術前MRI画像、術後の腫瘍増大径（mm）、術後の腫瘍平均成長率（mm/年）などを評価した。2mm以上の腫瘍径増大を認めた群と増大を認めなかった群の2群に分けて各調査項目を検証した。

【結果】

増大群は12例、非増大群は8例であった。術前MRIがT2強調像にて均一に高信号の症例（T2high群）は有意に術後増大しなかった。また、T2high群とそれ以外の症例で腫瘍の平均成長率を比較したところそれぞれ0.08 ± 0.08mm/年、3.13 ± 1.00mm/年であり、T2high群以外の症例で有意に成長率が高かった。

【結語】

ダンベル型神経鞘腫は術前MRI画像の違いによって、リスクを考慮した手術計画、術後フォローが必要である。

*37.

椎体の高度破壊が進行した上位胸椎化膿性脊椎炎の一例

県立宮崎病院　整形外科

上妻隆太郎（こうづまりゅうたろう）
菊池　直士

Th4、5 化膿性脊椎炎の経過中に椎体の高度破壊が進行した一例を経験したので報告する。 症例は 58 歳男性で 10 日前から左の背部痛があり次第に下肢の脱力としびれが進行し歩行困難となったが様子をみており麻痺の出現後 1 週間が経過して当院へ救急搬送となった。 既往に重度のアトピー性皮膚炎がある。来院時に Th4 領域以下の感覚鈍麻、下肢筋力は腸腰筋以下完全麻痺で高度の膀胱直腸障害を認めた。 CT で Th4、5 椎体の破壊と MRI で硬膜外膿瘍による脊髄圧迫所見を認め、搬送当日に硬膜外膿瘍のドレナージを目的に椎弓切除術を施行した。 起炎菌は MSSA で術後は抗菌薬投与を継続し感染が鎮静化するまで臥位安静で管理を行った。 抗菌薬投与 6 週で炎症反応は陰性化したが下肢の完全麻痺・膀胱直腸障害の改善はなかった。 経過中に Th4、5 椎体の破壊が高度に進行し後弯変形が進んだため初回手術の 8 週後に後方固定術を施行し離床を開始した。 椎弓切除時の後方固定併用の是非について文献を踏まえながら考察する。

*38.

治療に難渋した化膿性脊椎炎

岩国市医療センター医師会病院

貴船（きふね）　雅夫（まさお）
清水　元晴、池田　真圭

70 歳男性
【主　訴】腰痛による起立困難、下肢脱力
【既往歴】DM（インスリン治療中）コントロール不良　肝機能障害
　一人暮らし　飲酒・喫煙　気ままな生活
【現病歴】X 年 8 月右腰臀部下肢痛出現し、 9 月当科紹介　歩行時脱力あり　発熱なし　CRP0.32　WBC6450　Neut70.4%　MR では L4/5 での狭窄と同部の感染疑い。
　OP は希望されず、通院数カ月で患者が治療自己中断。
　X+ 1 年 9 月　低血糖で入院となった医療機関より腰臀部痛による体動困難あり当院紹介、入院。
　初診から 1 年の MR では L4/5 椎間板や終板の破壊と同部に液体貯留あり、今回も感染が疑われた。 2 回の椎間板生検では WBC はあるものの菌同定には至らず。
　ミエロ CT では L4/5 レベルでの終板の破壊と脊柱管の狭窄があり、同部の前方には 3.7cm × 4.2cm の腹部大動脈瘤が判明した。当院の麻酔科からはこのレベルの動脈瘤の場合、大学病院では手術不可になるとの判断であった。
　血管外科のある近隣の三次病院へ紹介したところ、脊椎の感染の治療終了後に引き受けるとの返事であった。
　そのため、患者と近親者に手術のリスクに対して了承を得たうえで、当院麻酔科の協力のもと 2 回に分けて手術を実施した。

*39.

後側方固定術で寛解した腰仙椎化膿性脊椎炎の1例

熊本大学病院　整形外科

前田（まえだ）　和也（かずや）
宮本　健史、中村　孝幸、谷脇　琢也、
杉本　一樹、柴田　悠人

【はじめに】

椎体破壊、骨欠損の大きいL5/S1の化膿性脊椎炎に対して後側方固定術を併用し寛解した症例を経験したので報告する。

【症例】

80代女性。数ヶ月前から腰痛があり近医を受診された。保存的加療で経過観察されたが、増悪傾向にあり当院紹介となった。CTにてL5/S1を中心に高度な椎体融解を認め、MRIにてL5/S1の椎間板膿瘍を認めた。生検にて菌を同定後に抗菌薬を開始し、L4-腸骨までのスクリューによる固定と後側方の骨移植を行った。術後より腰痛改善し、徐々に炎症反応も陰性化した。術後1年の時点で後方の骨癒合も確認でき、インプラントによる合併症も認めていない。

【考察】

本症例は骨破壊の強い化膿性脊椎炎患者であったが、後方固定に加え自家骨移植を行うことで後方の骨癒合が得られ、スクリューが緩むことなく感染の制御につながったと考えられた。

40.

感染性脊椎炎と対峙する1956年-2020年までの感染性脊椎炎の動向

鳥取大学　整形外科

谷島（たにしま）　伸二（しんじ）
三原　徳満、武田知加子、池田　大樹、
小西　智明、永島　英樹

【背景】

感染性脊椎炎は、以前はまれな疾患であったが、年々増加傾向にありその背景も変化していると思われる

【目的】

本研究の目的は、過去66年間における感染性脊椎炎の動向を調査することである。

【対象と方法】

1955年から2020年までの感染性脊椎炎310例を対象とし、年代ごとに分類した。患者の年齢、性別、起炎菌について年代別に比較を行った。

【結果】

全体で腰椎の感染が最も多かった。罹患年齢は、50群では34.4歳であったが、年代ごとに上昇し、00群（68.8歳）および10群（72.5歳）は有意に他群より高かった（P<0.01）。性別では50群、60群で女性が過半数を占めていたが、00群、10群では有意に減少していた（P=0.04）。起炎菌は50群から70群では結核菌が主だったが、80群以降では一般細菌が主となり、00群ではMRSAなどの耐性菌が27.7%を占めたが、10群では8%に減少した。一方で、00群と10群では常在菌による感染が増加し、00群で8.5%、10群では31.1%に達した。

【結語】

感染性脊椎炎の背景は年代ごとに変化しており、近年は高齢化と易感染性宿主の増加に伴い、常在菌による感染が増えている。

41.

結核性脊椎炎の診断における有用な入院時血液検査、画像検査の項目の検討

福岡東医療センター　整形外科

柏木（かしわぎ）　彩乃（あやの）
松下　昌史

【対象と方法】

感染性脊椎炎が疑われた患者38例を対象とした。入院時の年齢、性別、血液検査においてWBC、CRP、IGRA検査（T-SPOT、QFT）、胸部CTでの肺結核陰影の有無を両群間で比較検討した。

【結果】

診断は結核性脊椎炎17例、細菌性脊椎炎21例であった。年齢、性別に両群間に有意差はなかった。入院時血液検査ではWBCは結核性脊椎炎で優位に低く、CRPは結核性脊椎炎で優位に低かった。IGRA検査では結核性脊椎炎が13例陽性（76%）、細菌性脊椎炎は1例陽性（4.8%）であり、結核性脊椎炎が高率に陽性であった。胸部CTでの肺結核陰影の陽性率は結核性12例（70.5%）、細菌性0例（0%）であり、結核性脊椎炎で高率に陽性であった。

【結語】

結核性脊椎炎は血液検査ではWBC、CRPが低く、IGRA検査で高率に陽性となり、胸部CTで肺結核性陰影を高率に認める。結核性脊椎炎の診断に有用な情報である。

*42.

脊椎カリエスに対してチタンメッシュケージを用いて脊椎固定術を行った2例

兵庫医科大学　整形外科

波多野（はたの）　克（まさる）
圓尾　圭史、有住　文博、木島　和也、
山浦　鉄人、橘　俊哉

【はじめに】

本邦の結核罹患率は減少傾向だが依然として注意が必要である。脊椎カリエスに対してチタンメッシュケージ（TMC）を用いた脊椎固定術を行った2例を経験したので報告する。

【症例1】

70代男性。受傷後6ヶ月の胸椎骨粗鬆症性椎体骨折として経皮的椎体形成と後方固定を施行した。術後炎症反応が遷延，病歴の再聴取で若年時の結核性肋膜炎の既往が判明した。当該椎体の傍椎体膿瘍に生検を施行，結核菌が検出され脊椎カリエスと診断した。TMCを用いた椎体置換，後方固定延長を施行した。術後症状再燃なく経過している。【症例2】80代女性。Th6/7の傍椎体膿瘍と膿瘍による脊髄圧迫、下肢筋力低下で当院へ搬送。術前検査のT-spotで結核菌感染が判明した。TMCを用いた後方椎体間固定、後方固定を施行した。術中検体から結核菌が検出された。術後症状再燃なく経過している。

【考察】

脊椎カリエスに対してメッシュケージを用いた前方支柱再建は有用である。

43.

化膿性脊椎炎に対するケージを併用した脊椎固定術の有用性

兵庫医科大学　整形外科

山浦（やまうら）　鉄人（てつと）
圓尾　圭史、有住　文博、木島　和也、
波多野　克、橘　俊哉

【目的】

本研究では , 化膿性脊椎炎に対してケージを用いた脊椎固定術の治療成績を検討した .

【方法】

2015 年 7 月から 2023 年 4 月までで当院で化膿性脊椎炎に対してケージを用いた脊椎固定術を施行した症例で 1 年以上フォローし得た 18 例を遡及的に検討した . 患者背景 , 治療内容 , 画像的評価を検討した .

【結果】

平均年齢は 71 歳 , 男性 14 例 , 女性 4 例で病変部位は頚椎 3 例 , 胸腰椎移行部が 6 例 , 腰椎が 9 例であった . 術式は XLIF1 例 , X-core1 例 , TLIF6 例 , 前後方同時固定 10 例（チタンメッシュケージ）であった . 術後 1 年では全例病変部椎間は骨癒合を認めた . また局所後弯角は術前 16.5 ± 13.4° , 術後 1 年 5.7 ± 10.6° で有意に後弯の改善を認めた（$p<0.01$）

【結語】

全例で感染の沈静化と良好な骨癒合が得られ , 局所後弯角の改善も認めた . ケージを用いた強固な前方支柱再建で病巣部を安定化させることは不安定性の強い化膿性脊椎炎の手術加療として有用であると考える .

*44.

局所持続抗菌薬灌流（CLAP）が奏効した難治性結核性脊椎炎の一例

福岡東医療センター　整形外科

松下（まつした）　昌史（あきのぶ）
柏木　彩乃

【現病歴】

83 歳女性、結核性脊椎炎と診断され、下肢筋力低下などの麻痺症状があったことから椎弓切除術および脊椎後方固定術を施行した。その後、抗結核薬の内服治療を行ったが、術後 3 ヶ月で皮下膿瘍を形成した。皮下膿瘍は複数回の手術を行っても改善せず、難治性であったため、局所持続抗菌薬灌流（Continuous Local Antibiotic Perfusion; CLAP）を実施することとした。CLAP の実施により、皮下膿瘍の縮小および消失を認め、改善に至った。

【考察】

本症例は、結核性脊椎炎に対する標準治療（脊椎固定術、抗結核薬内服）が奏効せず、皮下膿瘍を形成した難治性の症例であった。従来の治療では効果が不十分であったが、CLAP の導入により、持続的な灌流が可能となり、難治性皮下膿瘍の改善が得られ、病状の改善に至った。CLAP は術後創部感染例において有効性が報告されており、結核性脊椎炎の膿瘍治療においても選択肢として有用であることが示唆された。

45.

転移性脊椎腫瘍術後感染に対し Continuous local antibiotic perfusion（CLAP）を用いインプラントを温存しえた３例の検討

鹿児島市立病院　整形外科

嶋田（しまだ）　博文（ひろふみ）
八尋　雄平、山元　拓哉

【目的】

転移性脊椎腫瘍に対し手術を施行した癌患者において、手術部位感染（SSI）は最も重篤な合併症の一つである。今回我々は、脊椎固定術後SSIを合併した３例に対し、感染の制御を目的にCLAPを施行、インプラントを温存できたので報告する。

【対象・方法】

対象は当科で転移性脊椎腫瘍に対する固定術後深部感染を発症した３例（平均年齢64歳）に対し、全例緊急で洗浄デブリドマン＋CLAPを施行し、後ろ向きに調査した。がん腫は全例肺癌で、病的骨折罹患高位はT8・T2・T1であり、全例2above-2below固定術施行後であった。

【結果】

術前画像上はスクリューのゆるみや化膿性脊椎炎は疑いにくかった。CLAP使用中に有害事象は認めず、使用期間は１～２週間であった。２症例においては、速やかに創状態・炎症反応改善し治療に復帰できた。1症例はCLAP開始後創状態・炎症反応改善したが、術後２週で原疾患の急性増悪により死亡した。

【考察】

CLAPは難治性の骨軟部組織感染症に対し、脊椎領域でも有用性が報告されており、早期に感染を鎮静化させ、患者の治療継続・ADL改善に有用となりえると考えられた。

46.

脊椎手術SSI後難治性創傷治癒症例に対するＶＡＣ療法

佐世保中央病院　整形外科

奥平（おくだいら）　毅（つよし）
山口　貴之、小西　宏昭

【背景・目的】

脊椎手術の術後創感染（SSI）は早期の創洗浄、創培養、頻回な血液培養による起炎菌同定の努力、適切で十分な量と期間の抗生剤を投与することで、ほとんどは創治癒を得ることができる。しかしながら手術対象患者の併存疾患の影響等Frailな患者において創治癒に難渋する。そのような症例に対してＶＡＣ療法を行ったので報告する。

【対象・方法】

2022年10月から2024年４月までVAC療法を行った患者８例（男/女：5/3 平均年齢　66.9歳、ｍＦＩ：0.５（0.2-0.8）　頚胸椎移行部：１例　胸腰椎移行部：１例　腰椎：６例

【結果】

７例（87.５％）で創治癒を平均27.4日で得た。透析患者３例のＶＡＣ使用期間は平均37.５日、非透析患者は平均22日であり、透析患者の１例は創治癒に至らず死亡し他の１例も創治癒には至ったものの肺水腫、心不全にて死亡した。

【考察】

透析患者は皮膚が菲薄化し血流も乏しい。VAC療法を長期に施行しても創治癒を得ることが難しくCLAP等、他の治療法を検討する必要があると思われる。

47.

脊椎インストゥルメンテーション感染治療における予後不良因子

鳥取大学　整形外科

小西（こにし）　智明（ともあき）
谷島　伸二、三原　徳満、武田知加子、
藤原　聖史、永島　英樹

【目的】

脊椎インストゥルメンテーション感染の予後不良因子を検討すること。

【対象と方法】

2004 年～ 2023 年の間、当院での術後感染例の内 3 か月以上フォローが可能であった 22 例（男性 16 例、女性 6 例、平均年齢 70.7 歳）を対象とした。インプラントを温存できた例を治癒群、できなかった例を不良群として後方視的に評価した。検討項目は性別、年齢、BMI、基礎疾患、手術時・感染時の血液検査項目、起炎菌、発症から手術までの期間、感染に対する手術回数、高気圧酸素療法の併用、バンコマイシン散布の有無とした。

【結果】

治癒群は 12 例、不良群は 10 例であった。不良群では BMI が有意に低く（p ＝ 0.02）、感染時の白血球数が有意に高く（P ＝ 0.047）、耐性菌の割合が有意に多かった（p ＝ 0.04）。ロジスティック解析の結果は BMI 低値が予後不良の関連因子であった（オッズ比：14.6; 95% CI:1.1-187.3, P=0.04）。

【結語】

感染後のインプラント温存のため高気圧酸素療法やバンコマイシン散布などを試みているが、BMI 低値の症例の予後は不良であり、今後の対策さらなる対策が必要と考える。

*48.

下肢麻痺を来した占拠率 90％以上の胸椎 OPLL に対して後方除圧固定を行った 1 例

高松赤十字病院　整形外科

大田（おおた）　耕平（こうへい）
三代　卓哉、富山　翔悟、杉峯　優人、
殿谷　一朗、筒井　貴彦

【はじめに】

今回我々は、占拠率 90％以上の胸椎 OPLL に対して後方除圧固定を行った 1 例を経験したので報告する。

【症例】

75 歳女性。両下肢全体の疼痛・しびれがあり、左足部の感覚の中等度低下、下肢 MMT は腸腰筋 4/3、四頭筋 3/2、前脛骨筋 3/2、下腿三頭筋 3/3 と低下を認めた。CT、MRI では嘴状の OPLL を認め、占拠率は T3/4 で 70％、T6/7 で 90% であった。T3-8 の後方除圧固定を施行し下肢症状は改善したが、術後 6 日目に下肢麻痺（腸腰筋以下 MMT1-2）の出現あり、創内確認のため再手術を施行した。少量の血腫除去及び骨化の追加切除を施行。術直後は下肢筋力の大きな改善は得られなかったが、リハビリを継続し徐々に改善傾向を認め、術後 3 ヶ月の時点では MMT4 程度、歩行器歩行可能となった。

【考察】

本症例では全周性の硬膜骨化のため脊髄と骨化の境界が不明瞭、術中 MEP も不安定であったため骨化の部分切除に留め、十分な除圧は得られなかった。占拠率が高い胸椎 OPLL に対する術式は、諸家より様々な方法が考案されているが議論の残るところであり、未だ脊椎外科の大きな壁である。

*49.

胸椎後縦靭帯骨化症に対する後方除圧固定術における当院での工夫

大分大学医学部整形外科学講座

阿部徹太郎（あべてつたろう）
宮崎　正志、迫　晃教、加来　信広

【緒言】

胸椎後縦靭帯骨化症では、骨化による脊髄前方からの圧迫が胸椎後弯により増長され重篤な脊髄麻痺をきたす。保存療法はほぼ無効で手術療法が選択されるが、術後に症状が悪化する症例もあり治療に難渋する。当院では後方除圧固定術にdekyphosis 手技による脊髄の間接除圧を追加し、慎重な脊髄モニタリングを行う事で良好な成績が得られており、文献的考察を加え報告する。

【症例①】

39 歳女性、1 か月前から持続する両下肢筋力低下、歩行障害を主訴に当院へ紹介となる。第7-10 胸椎に後縦靭帯骨化を認め、後方除圧固定術に dekyphosis 手技を追加し、術後良好な成績が得られた。

【症例②】

58 歳女性、両下肢筋力低下、排尿障害を主訴に当院へ紹介となる。第 1-10 胸椎に黄色靭帯、後縦靭帯骨化所見を認め、後方除圧固定術にdekyphosis 手技を加え、術後良好な成績を得られた。

【結論】

胸椎後縦靭帯骨化症では、各種手術手技の危険性を理解し、適宜脊髄モニタリングを確認しながら、慎重に手術を進めていくことが重要である。

*50.

術後に麻痺増悪した頚椎後縦靭帯骨化症と脊髄係留を合併した 1 例

高松赤十字病院　整形外科

三代（みしろ）　卓哉（たくや）
大田　耕平、富山　翔悟、杉峯　優人、
殿谷　一朗、筒井　貴彦

【症例】

51 女性。数年前より両手の使いにくさを自覚。3 カ月ほど前より右上肢痛やしびれ出現し、徐々に歩行困難となり近医受診。頚椎後縦靭帯骨化症を認め、手術相談に当科紹介された。両上下肢肢筋力 3-4 レベル、握力 8kg、7kgで巧緻運動障害あり、右中指は屈曲拘縮を呈していた。CT ではC2- 6 レベルに OPLL に伴う頚髄の狭窄と輝度変化を認めた。術前 JOA スコア 7.5/17 であった。C2-7 後方固定、C3 椎弓切除、C4-6 椎弓形成を施行した。

手術開始時より MEP の描出は弱かったが、C3 椎弓切除途中で MEP の消失を認めた。除圧完了後、左の MEP は軽度改善したが、右は改善乏しかった。術後右上下肢の動きは乏しく、左上下肢は２－３レベルで左の膝立は可能であった。術前 CT で腰椎レベルに Spina bifida を認め、MRI で tight filum terminale を認めた。術後 1 年で車いす移乗、自己トイレ移乗動作可能まで改善し、JOA7/17 であった。

Tight filum terminale に伴う脊髄の伸長が頚椎手術操作に伴う麻痺増悪を助長してしまった可能性があった。術前 CT で spina bifida を確認した場合は、より慎重な手術適応が重要と思われた。

*51.

胸腰椎前方アプローチで術後乳び胸を生じた1例

香川県立中央病院　整形外科

生熊（いくま）　久敬（ひさのり）
廣瀬　友彦

【症例】

77歳女性、数ヶ月前から近医にて第1腰椎圧迫骨折の保存治療を受けるも椎体圧潰が進行し当科紹介となった。初診時X線では、第1腰椎は高度に圧潰し後壁は脊柱管内へ突出、硬膜管を強く圧迫していた。ADL障害著しく手術を予定した。手術では前方アプローチによるL1椎体置換、L2/3LIF、T11-L3までの後方PPS固定を行なった。術後3週より動作時に呼吸苦が出現。胸部レントゲンおよびCTで左胸腔内に著明な液体貯留を認め胸腔ドレーンを留置。排液は黄白色、乳糜3＋で乳び胸の診断となった。その後、絶食と胸腔内ピシバニール投与（胸膜癒着術）によりなんとか軽快した。

【考察】

L1椎体を掘削しT12-L1椎間板を掻爬している際に出所不明の透明な液体の貯留を生じた。その時は軽い髄液漏であろうと判断しそのまま椎体置換を終了した。今から思えばそれが乳びであったと考えられた。術中に胸管を視認するのは困難であり、事後対応が治療の主になるが、本症例は絶食、胸腔ドレーン留置、胸膜癒着術で軽快した。

*52.

術後ドレーンにより，硬膜損傷をきたした腰椎変性すべり症の1例

県立広島病院　整形外科

西田（にしだ）　幸司（こうじ）
五島　寛治、三谷　雄己、辰巳　隼人、
中村　光宏、松下　亮介、松尾　俊宏

【目的】

腰椎手術での硬膜損傷は手術操作時に多く、ドレーンによる硬膜損傷の報告は少ない。我々は術後陰圧ドレーンにより硬膜損傷をきたした腰椎変性すべり症症例を経験したので報告する。

【症例】

85歳、女性。MRIにて第4腰椎すべりによる高度狭窄、CTでは黄色靭帯の石灰沈着を認めた。L4/5除圧術を施行したとこ
ろ、黄色靭帯と硬膜は軽度癒着していたが硬膜の菲薄化は認めなかった。術後低圧ドレーン接続すると一時的に出血を認めたが、その後異常なかったため手術を終了した。

翌日、漿液性の廃液を認めたため髄液漏と診断した。再手術にて創部を展開すると、約1cm損傷した硬膜より噴出した馬尾を認めた。馬尾を完納後、硬膜を縫合しPGAシートとフィブリン糊でパッチ施行した。再手術後症状改善し、術後20日で転院となった。

【考察】

術中には明らかな硬膜損傷は認めておらず、術後ドレーンの陰圧により硬膜損傷をきたしたと考えられた。今回のように高齢、高度狭窄症例では硬膜が変性しており、ドレーン圧により硬膜損傷をきたす可能性があることに留意すべきである。

*53.

MIS-TLIF 後の重症終板損傷に対し再手術前にテリパラチド投与が有効であった一症例

独立行政法人労働者健康安全機構　九州労災病院
1）勤労者骨・関節疾患治療研究センター
2）整形外科

今村（いまむら）　寿宏（としひろ）[1),2)]
田中　宏毅[2)]、上森　知彦[2)]、吉本　昌人[2)]

L4/5 MIST-TLIF 直後に終板損傷に伴った cage subsidence を認め、再手術前にテリパラチドを開始し、再手術後に仮骨が予想以上に進行した症例を報告する。

症例は 75 歳男性、L4/5 腰部脊柱管狭窄症に対し内視鏡下椎弓形成術（MEL）を施行。術後 3 年で右L4/5 椎間関節嚢腫による右下肢痛を認め、expandable cage を用いた L4/5 MIS-TLIF を実施した。術後 1 週目の CT で cage が L5 終板に約 4 ㎜沈下していることが確認されたが、軽度の腰痛のみであり本人の希望で経過観察となった。しかし、沈下が進行し L5 椎体骨欠損が増悪、腰痛および下肢痛が出現した。再手術前にテリパラチドを開始し、術後 4 ヶ月目に sublaminar wiring と hook を併用した L3-S2 再固定術を施行した。仮骨形成が進行し、転位は認められず cage は温存された。術後 1 ヶ月で創部感染が生じたものの、L4/5 の骨癒合は進行し、cage の転位もなかった。再手術後 1 年半経過し、S2 の椎弓根スクリューに緩みが認められたが、患者は独居生活が可能であった。テリパラチドの使用が重症終板損傷において cage 温存に寄与したと考えられた。

*54.

脊柱後弯手術後に非閉塞性腸管虚血、腸管穿孔を生じた透析患者の 1 例

大分大学　整形外科

迫（さこ）　教晃（のりあき）
阿部徹太郎、宮崎　正志

【はじめに】

変形矯正手術は時折重篤な合併症を生じる。今回後弯矯正手術後に非閉塞性腸管虚血を生じた 1 例を経験した。

【症例】

63 歳男性。数年前に転倒した際に椎体骨折を指摘され、以後腰痛持続。脊柱後弯の手術目的に紹介。35 年前に透析開始し 34 年前生体腎移植行い透析離脱も 5 年前透析再開。その他血胸に対する血腫時除去術､鼠径ヘルニアの手術歴あり。疲労性腰痛強く、T12,L1 椎体の圧壊し T11-L1 は 55.7°の局所後弯を認めた。

【経過】

T12-L1Xcore R、L2/3XLIFR、PPS での前方後方手術を行った。手術時間 5 時間 32 分、出血 1400ml。PO1d より透析再開されたが、血圧低く dry wight へは十分除水できず連日の透析となった。PO3d 透析中に心窩部痛あり、嘔吐した。CT でイレウスの所見あったが、造影 CT では主血管の閉塞はなく、麻痺性イレウスの診断で胃管留置し保存加療となった。PO5d に CRP40.8 と再上昇認め CT 再検したところ、腹腔内 free air を認めた。壊死型虚血性大腸炎による腸管穿孔の診断で同日緊急手術となった。

【結語】

透析患者に対する高侵襲手術後、急な腹痛には腸管壊死を鑑別にあげる必要がある。

55.

脊椎手術における術後排液量に影響を及ぼす因子の検討

徳島県立中央病院　整形外科

小坂（こさか）　浩史（ひろふみ）
岡田　諒、宮城　亮、近藤　研司、江川　洋史

【目的】

脊椎手術では術後血腫による麻痺回避などを目的にドレーン留置することは通例であるが、術後排液量が想定よりも多いことをしばしば経験する。今回術後排液量が多くなると予想される因子を検討したので報告する。

【方法】

2024 年 8 月 1 日から 2025 年 3 月 31 日まで、当院で頚椎椎弓形成術を施行した 34 例および腰椎椎弓切除術を施行した 44 例を対象とし、術後 2 日目（24 時間～ 48 時間）の排液量で、0-100ml/ 日群と 100ml/ 日以上群にわけ、手術時間・術中出血量・既往歴の有無（循環器疾患、脳血管疾患、血液疾患、肝疾患、糖尿病）・抗血小板凝固薬の有無・術前 Alb 値・術後高血圧の有無・生活歴（年齢、BMI、飲酒歴、喫煙歴、ポリファーマシー）を検討項目とした。

【結果】

頚椎椎弓形成術後では、手術時間と術後高血圧ありにおいて有意に術後 2 日目における排液量が多かった。腰椎椎弓切除術では術前 Alb 値が 4.0g/dl 未満で有意に排液量が多い結果となった。

【結語】

頚椎、腰椎手術で共通のリスクとなる因子はなかったが、手術時間、術後高血圧の有無、術前 Alb 値に関しては予測因子になる可能性がある。

TNFα阻害薬（一本鎖ヒト化抗ヒト TNFαモノクローナル抗体製剤）
オゾラリズマブ（遺伝子組換え）製剤

薬価基準収載

ナノゾラ®皮下注30mg シリンジ オートインジェクター

Nanozora® 30mg Syringes / Autoinjectors for S.C. Injection

生物由来製品　劇薬　処方箋医薬品注）　注）注意-医師等の処方箋により使用すること

効能又は効果、用法及び用量、警告・禁忌を含む注意事項等情報等については電子添文をご参照ください。

® 大正製薬株式会社登録商標

製造販売［文献請求先］
大正製薬株式会社
〒170-8633東京都豊島区高田3-24-1
お問い合わせ先：0120-591-818
メディカルインフォメーションセンター

2024年1月作成

骨粗鬆症治療剤　薬価基準収載

劇薬、処方箋医薬品注)　注）注意—医師等の処方箋により使用すること

Bonviva ibandronate

ボンビバ®静注1mgシリンジ

イバンドロン酸ナトリウム水和物注

骨粗鬆症治療剤　薬価基準収載

劇薬、処方箋医薬品注)　注）注意—医師等の処方箋により使用すること

Bonviva ibandronate

ボンビバ®錠100mg

イバンドロン酸ナトリウム水和物錠

効能又は効果、用法及び用量、禁忌を含む注意事項等情報等については電子化された添付文書をご参照ください。

製造販売［文献請求先］
大正製薬株式会社
〒170-8633東京都豊島区高田3-24-1
お問い合わせ先：0120-591-818
メディカルインフォメーションセンター

2023年4月改訂

経皮吸収型鎮痛消炎剤

劇薬 薬価基準収載

ロコア®テープ

LOQOA® tapes

（エスフルルビプロフェン・ハッカ油製剤）

※「効能又は効果」、「用法及び用量」、「禁忌を含む注意事項等情報」等については、電子添文をご参照ください。

製造販売［文献請求先］
大正製薬株式会社
〒170-8633東京都豊島区高田3-24-1
お問い合わせ先：0120-591-818
メディカルインフォメーションセンター

販売
TEIJIN 帝人ファーマ株式会社
東京都千代田区霞が関3丁目2番1号 0120-189-315
文献請求先及び問い合わせ先：メディカル情報グループ

LOQB5 2022.06

2022年6月作成